REVIEW
ISSN 1738-3331, https://doi.org/10.7704/kjhugr.2018.18.1.3
The Korean Journal of *Helicobacter* and Upper Gastrointestinal Research, 2018;18(1):3-12

호산구 식도염의 임상적 고찰

이 혁
성균관대학교 의과대학 삼성서울병원 내과학교실

Clinical Review of Eosinophilic Esophagitis

Hyuk Lee
Department of Medicine, Samsung Medical Center, Sungkyunkwan University School of Medicine, Seoul, Korea

Eosinophilic esophagitis is a chronic inflammatory condition characterized by symptoms of esophageal dysfunction and eosinophil infiltration in the esophageal epithelium. The definition of eosinophilic esophagitis continues to evolve, most recently with the characterization of proton pump inhibitor-responsive esophageal eosinophilia. Diagnosis of eosinophilic esophagitis is based on consensus guidelines, but can be challenging because none of the symptoms, endoscopic findings, or histologic features are specific for eosinophilic esophagitis on their own. For treatment, either oral topical corticosteroids or dietary elimination therapy are reasonable first-line options. The choice will depend on both patient preference and clinician expertise. In cases with severe esophageal strictures, dilation is also performed. Proton pump inhibitors play an important role in current management. **(Korean J *Helicobacter* Up Gastrointest Res 2018;18:3-12)**

Key Words: Diagnosis; Eosinophilic esophagitis; Therapeutics

서 론

호산구 식도염(eosinophilic esophagitis)은 1978년 Landres 등[1]에 의해서 처음으로 보고되었고, 그 후에 Attwood 등[2]에 의해서 질환의 특징적인 임상 양상이 제시된 만성 염증성 식도 질환이다. 염증과 부종에 의한 식도 내강의 협착, 재형성(remodeling)에 의한 내강 확장의 제한, 그리고 식도 근육의 수축과 경련에 의한 협착에 의해서 다양한 임상 증상이 발생하며 이의 원인은 주로 음식 항원으로 인한 Th2 만성 항원 반응이 주요한 기전으로 알려져 있다.[3,4] 대부분 서구에서 많은 임상 보고가 되고 있으며 아직 아시아 지역에서는 많이 보고가 되지는 않았지만, 최근 관련 증례 보고가 꾸준하게 증가하고 있어서 이에 대한 관심이 필요하다. 이에 본고에서는 호산구 식도염의 임상병리 양상에 대하여 자세히 알아보고자 한다.

Received: September 26, 2017 **Revised:** November 16, 2017 **Accepted:** November 19, 2017

Corresponding author: Hyuk Lee
Department of Medicine, Samsung Medical Center, Sungkyunkwan University School of Medicine, 81 Irwon-ro, Gangnam-gu, Seoul 06351, Korea
Tel: +82-2-3410-3409, **Fax:** +82-2-3410-6983, **E-mail:** leehyuk@skku.edu

본 론

1. 역학

호산구 식도염은 영유아부터 노년에 이르기까지 생애 전체에서 발생할 수 있지만 대부분은 소아청소년기부터 50세 미만의 성인에서 나타난다.[5,6] 이유는 명확하지 않으나 남녀 간 발생률의 차이가 일관되게 보이는데 남자에서 3~4배 정도 높은 발생을 나타내며 인종에 따른 차이도 분명하여 백인에서 빈번하게 보고가 된다. 아프리카계 미국인에서 더 이른 나이에 발생하는 경향이 있다는 보고도 있지만 대부분의 연구에서 임상적 혹은 병리학적 특징에서 인종 간의 차이는 없다. 그 외에 호산구 식도염은 아토피성 질환과 상당한 관련성을 보이며 가족 내의 발생이 높은 특징을 가진다.[7-9]

2. 자연 경과

호산구 식도염은 만성적인 경과를 보이는데 저절로 소멸되지는 않으며 특히 치료하지 않으면 내시경 소견이나 식도의 호산구 침윤이 사라지지 않는다.[10,11] 그러나 호산구 식도염이 고호산구 증후군(hypereosinophilic syndrome)이나 악성 질환으로 진행된 예는 아직 보고된 바가 없다.[12] 최근에 호산구 식도염의 진행에 대한 개념은 염증 중심의 아형으로부터 섬유화 중심의 아형으로 진행을 한다는 견해다.[13] 이러한 가설에 대한 근거로

Copyright © 2018 Korean College of *Helicobacter* and Upper Gastrointestinal Research
The Korean Journal of *Helicobacter* and Upper Gastrointestinal Research is an Open-Access Journal. All articles are distributed under the terms of the Creative Commons Attribution Non-Commercial License (http://creativecommons.org/licenses/by-nc/4.0) which permits unrestricted non-commercial use, distribution, and reproduction in any medium, provided the original work is properly cited.

소아와 성인 사이에서 다른 임상적 차이를 제시할 수 있는데, 소아에서는 식도 염증이 협착을 동반하지 않으며 주로 통증이 특징적인 증상으로 나타나나 성인에서는 염증의 진행으로 상피하 콜라겐 침착이 증가되어 이에 식도의 협착이 발생하여 삼킴곤란 등의 증상이 발생한다.[14]

스위스에서 시행된 한 후향적 코호트 분석 결과를 보면 진단 전에 2년 미만의 기간 동안 증상이 있었던 군에서는 17%에서 협착의 소견을 보이는 반면, 20년 이상의 증상을 보인 경우에서는 70% 넘는 비율에서 협착으로 진행된 소견을 보여서 치료하지 않은 기간이 10년간 지속되면 협착의 위험성이 2배 증가하였다.[15] 즉, 이러한 호산구 식도염의 자연 경과에 대한 임상적 자료는 장기적인 예후에 대한 근거가 될 수 있다.

3. 유병률

전세계적으로 모든 지역에서 발생 가능하지만 미국, 서유럽, 오스트레일리아 등에서 높은 유병률을 보이는 반면 동아시아 지역에서는 낮은 유병률을 보이고 있다.[16] 유병률에 대한 자료는 어떤 인구집단을 대상으로 분석했는지에 따라서, 그리고 어떤 정의를 사용했는지에 따라서 매우 다르게 나타날 수 있다. 그 외에도 전향적 혹은 후향적 연구와 같은 연구 방법에 따라서도 크게 달라진다. 대부분의 연구가 단일 기관에서 수행된 연구였지만, 일부에서 인구 기반 연구, 특히 국가적인 자료를 통한 연구들도 보고되고 있다.[17-20] 일반 인구를 대상으로 한 인구 기반 연구에서는 호산구 식도염의 유병률이 1,000명당 0.5～1명으로 보고되고 있는데 대략 크론병과 궤양성 대장염과 같은 염증성 장질환의 유병률과 유사하다.[21,22] 그러나 스웨덴의 인구 기반 분석에서는 1,000명당 4명의 높은 유병률을 보고하였는데, 무증상인 대상군에서 호산구 침윤이 고배율 시야당 1개 이상이라도 존재하는 경우를 모두 호산구 식도염으로 정의를 하고 분석한 것이어서 상이한 결과가 나온 것으로 보인다.[17] 아직까지 아시아 지역에서는 인구 기반의 유병률 연구는 없다 (Table 1).[8,17,19-21,23-28]

인구 기반 연구 이외에 내시경을 받는 환자들에서의 유병률에 대한 보고는 많은데, 각 연구마다 내시경검사의 적응증이 다르므로 유병률도 다양하다. 한 전향적 연구에서 내시경으로 식도 조직 생검을 시행한 대상군 중 6.5%에서 호산구 식도염으로 진단되었지만, 삼킴곤란으로 내시경검사를 받은 환자군에서는 12～22%의 높은 유병률을 보이고 있다.[24,29,30] 그 외에도 가슴쓰림 증상을 보이는 군에서는 1～8% 정도에서 호산구 식도염이 진단되고, 비심인성 흉통을 호소하는 집단에서는 유병률이 6%였다.[25,31-33] 우리나라에서도 단일 기관에서 내시경 수진자를 대상으로 한 분석 결과가 발표되었는데, 6.6%의 유병률을 보여 아시아 지역에서도 낮지 않은 유병률을 보이는 것을 알 수 있다.[26]

4. 발생률

호산구 식도염의 발생률은 6～13예/100,000명으로 알려져 있다.[23,27] 발생률에 관한 연구들은 호산구 식도염의 발생이 지속적으로 증가하고 있다는 것을 보여주고 있으며, 특히 서구의 자료에서 3년에 걸쳐 9예/100,000명의 발생률이 12.8예/100,000명으로 증가하였으며, 또 다른 보고에서는 5년에 걸쳐서 9.1예/100,000명으로 증가하였다.[22,34] 그렇다면 호산구 식도염이 왜 증가하고 있을까? 이에 대해서는 몇 가지 가설이 있다. 그 중 한가지는 호산구 식도염에 대한 인식의 증가 때문이다. 내시경을 시행하는 의사가 호산구 식도염에 대한 관심이 커진 상황에서 적극적으로 조직 생검을 수행하기 때문에 질환의 진단이 증가했다고 보는 것이다. 실제로 이를 뒷받침하는 근거로는 내시경검사의 증가와 호산구 식도염 발생률의 증가가 상관성을 보인다는 점이다.[23] 그러나 다른 연구에서는 조직 생검

Table 1. Prevalence of Eosinophilic Esophagitis

Study subject	Location	Population	Time frame (year)	Prevalence (number per 100,000)	Author and reference
Population-based analyses	Sweden	Adult	1998～2001	400	Ronkainen et al.[17]
	Denmark	Pediatric	2005～2007	2.3	Dalby et al.[19]
	United States	Adult and pediatric	2010	52.2	Spergel et al.[20]
	Netherlands	Adult and pediatric	1996～2010	4.1	van Rhijn et al.[27]
	Canada	Adult and pediatric	2004～2008	33.7	Syed et al.[23]
	Spain	Adult and pediatric	2005～2011	44.6	Arias and Lucendo[28]
	United States	Adult and pediatric	2009～2011	56.7	Dellon et al.[21]
Endoscopy-based analyses	United States	Adults (dysphagia)	2009～2011	23,000	Dellon et al.[21]
	United States	Adults (dysphagia)	2005～2006	15,000	Prasad et al.[24]
	Korea	Adult	2009	6,600	Joo et al.[26]
	United States	Adult and pediatric (food impaction)	2002～2009	46,000	Sperry et al.[8]
	Mexico	Adult (reflux)	2007～2009	4,000	García-Compeán et al.[25]

의 비율이 2~3배 증가하는 동안 호산구 식도염의 발생은 7배 정도 증가하였기 때문에 질환에 대한 인지도의 증가가 모든 원인은 아닌 것으로 보고 있다.[7,34] 또 다른 가설로는 조직 생검에서 호산구 침윤이 나타날 수 있는 다른 질환들 중에서 양성자 펌프억제제(proton pump inhibitor, PPI)의 사용이 빈번해지면서 PPI 투여로 인해 호산구 침윤 소견이 감소할 수 있는 위식도역류질환의 발생률이 감소하면서 호산구 식도염의 증가가 상쇄될 가능성이 있다는 점이다. 이로 인해서 식도 생검에서 나타나는 호산구 침윤의 발생률이 전체적으로는 의미 있게 증가하지는 않는 것으로 나타날 수 있다.[35]

5. 병태생리

식도 호산구 침윤의 기전은 아직 명확하게 알려져 있지 않지만, 산 노출, 환경적 혹은 음식 항원, 그리고 유전적 소인 등이 복합적으로 작용하여 발생하는 것으로 추정되고 있다.[3] 식도 상피 세포의 산 노출은 중요 항원에 대한 투과성을 증가시키는 것으로 판단되며, 이는 염증성 과정(inflammatory cascade)을 활성화시키는 데 중요하다.[36] 여러 가지 원인 인자 중 한가지는 알레르기 질환과의 연관성이다.[37] 위생 가설(hygiene hypothesis)에 따라서 환경이 깨끗해지면서 면역 시스템은 더 적은 항원에 노출이 되고 이로 인해서 관용(tolerance)이 잘 나타나지 않게 된다. 그러므로 항원 유도/면역 유도 질환인 호산구 식도염의 발생이 알레르기 질환과 함께 증가하게 된다. 실제로 호산구 식도염에서 아토피(70~80%), 천식(12~38%), 그리고 알레르기성 비염(17~70%)의 유병률이 상당히 높다는 것이 알려져 있다.[6] 과거에는 소아와 성인에서 항원의 종류가 다르다는 주장이 많았으나 최근에는 성인과 소아 모두에서 음식 항원이 호산구 식도염 발생에 더 중요하다고 알려져 있다.[38-40] 대기 항원도 질환과 관련성이 있으며, 계절별 질환의 발생률의 차이가 이에 대한 근거가 된다.[34,41]

그 외의 다른 환경적인 요인들로는 *Helicobacter pylori* 감염도 관련이 있는데 역의 상관 관계를 보이고 있다. 이러한 상관성은 몇몇 연구를 통해서 확인이 되었으며, 기전은 명확하지 않지만 감염이 Th1 극화(polarization)를 유도하고 *H. pylori* 감염에 대한 제균을 하게 되면 Th2 면역 반응을 유발하여 아토피를 초래하는 것이다.[42] 영유아기의 항생제 사용도 원인이 될 수 있는데 한 예비 연구의 결과를 보면 생후 1년 이내의 항생제 치료력이 소아 호산구 식도염의 발생 위험을 높인다고 하였다.[43] 그 외에도 미숙아 출생인 경우나 제왕절개를 통해서 출생한 영유아에서 높은 위험성을 보여서 영유아기에서의 미생물 군집의 변화가 중요한 원인으로 판단된다.[44] 다양한 결체조직질환이나 자가면역질환도 원인이 될 수 있으며, Ehlers-Danlos 질환, Marfan 질환, 그리고 Loeys-Dietz 증후군에서 호산구 식도염의 발생률이 더 높다. 이는 유전적인 소인이 중요한 원인으로 보인다.[45]

6. 면역 반응

유전적인 소인이 있는 사람에서 항원에 의한 Th2 면역 반응 과정의 진행은 매우 복잡하면서도 아직 명확하지 않은 부분이 있다.[46] 국소적인 반응으로 상피세포가 TNF-alpha와 eotaxin-3를 발현하면 이는 식도로의 호산구의 모집(recruitment)을 유도한다. Thymic stromal lymphopoeitin (TSLP)이 상피세포로부터 방출되면 이는 호염구와 호산구에 대한 직접적인 효과와 함께 Th2 분화를 유도하는 사이토카인 효과를 보이게 된다.[47] 전신적인 반응에서는 TSLP이 수지상 세포에 의해 매개되는 Th2 반응을 촉진하여 interleukin (IL)-4, IL-5, IL9, 그리고 IL-13과 같은 사이토카인을 활성화시키고 B 세포가 immunoglobulin E 등을 포함한 항체를 분비할 수 있도록 하며 이는 비만 세포와 호염구를 활성화시키게 된다. 결과적으로 호산구와 비만 세포 산물의 분비는 섬유화 인자 그리고 혈관 생성 인자인 major basic protein, transforming growth factor beta 1, chemokine ligand 18, vascular endothelial growth factor, 그리고 vascular cell adhesion molecule 1을 통해서 식도의 염증과 재형성을 유발하고 조절하게 된다.[48,49]

그 외에 호산구 식도염에 더 특징적인 CAPN14 유전자도 알려져 있으며 이에는 IL-13의 역할이 중요하다. IL-13이 eotaxin-3와 같은 호산구를 활성화하는 케모카인을 분비하여 호산구 모집을 유발시키는데 이를 통해서 조직 재형성이 일어난다.[50]

Table 2. Clinical Features in Patients with Eosinophilic Esophagitis

Symptoms	Endoscopy	Histology	Other findings
Dysphagia	Circular rings (feline esophagus)	Eosinophilia (>15 eosinophils/high power field)	Peripheral eosinophilia
Food impaction	Strictures (upper)	Eosinophilic microabscesses	
Heartburn	Attenuation of the vascular pattern	Subepithelial and lamina propria fibrosis and inflammation	
Chest pain	Linear furrows	Basal cell hyperplasia	
Atopic diseases	Whitish papules/plaques	Papillary lengthening	
	Small caliber esophagus	Increased number of mast cells and B cells	

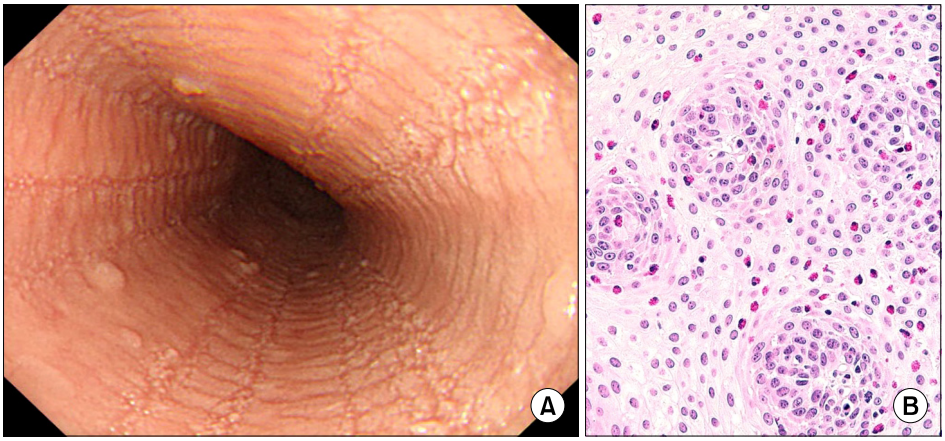

Fig. 1. (A) Endoscopy shows linear furrows, subtle rings, and decreased vasculature in the distal esophagus. (B) Endoscopic biopsy shows abundant intraepithelial eosinophils and reactive epithelial changes (H&E, ×400).

그 외에도 IL-13은 desmosomal protein desmoglein 1을 하향 조절함으로써 상피세포 장벽을 손상시키는데, 이러한 과정은 CAPN14에 의해서 진행되는 과정으로 IL-13에 의해서 과유도된 CAPN14의 발현이 제어가 안되어 상피의 구조와 장벽 기능의 형성을 억제한다.[51] 이와 같은 식도 상피에서 CAPN14의 과발현으로 인한 장벽 기능 이상은 항원 물질의 진입 경로를 제공하는 결과를 초래하게 되어 호산구 식도염의 중요한 원인인 유전적 소인의 미세환경이 될 수 있다.[52]

7. 진단

호산구 식도염은 임상 증상, 내시경 소견, 영상의학 검사 소견, 그리고 조직학적 결과에 근거하여 진단하게 되는데 여전히 진단에는 어려운 부분이 있다(Table 2).[6,53-55] 소아에서의 임상 증상은 구토나 복통 등이 일반적인데 반해 성인에서는 음식막힘(food impaction), 삼킴곤란, 또는 흉통의 증상으로 나타나는 경우가 많다. 내시경에서는 종축 방향의 골(linear furrow), 윤상 능선(circular ridge), 그리고 병의 진행에 따라 분명해지는 식도륜(esophageal ring)이 특징적이다(Fig. 1).[56-58] 내시경 소견이 진단을 위한 중요한 항목이기는 하지만 질환의 유무나 중증도와 상관 관계를 잘 보이지 않는 경우가 많다. 초기 메타분석에서는 진단을 하는 데 있어서 내시경 소견은 민감도(15~48%)가 좋지 않았지만,[54] 최근 eosinophilic esophagitis endoscopic reference score라는 새로운 점수 시스템이 개발되어 전문가와 비전문가에 의해서 검증이 된 바가 있는데 비교적 호산구 식도염의 특징을 표준화하는 데 도움이 된다(Table 3).[59] 그 외에도 호산구 식도염의 아형을 분류하기 위해서 식도조영술이나 식도 내압 검사를 통한 여러 연구가 진행 중이다.[60,61]

현재의 가이드라인은 호산구 식도염의 진단을 위해서 1회 조직 생검에서 고배율 시야당 15개 이상의 호산구가 관찰되는

Table 3. Eosinophilic Esophagitis Endoscopic Reference Score (EREFS)

Feature	Description
Major features	
Fixed rings	
Grade 0	None
Grade 1	Mild (subtle circumferential ridges)
Grade 2	Moderate (distinct rings that do not impair passage of a standard diagnostic adult endoscope)
Grade 3	Severe (distinct rings that do not permit passage of a diagnostic endoscope)
Exudates	
Grade 0	None
Grade 1	Mild (lesions involving <10% of the esophageal surface area)
Grade 2	Severe (lesions involving >10% of the esophageal surface area)
Furrows	
Grade 0	Absent
Grade 1	Mild (vertical lines present without visible depth)
Grade 2	Severe (vertical lines with mucosal depth)
Edema	
Grade 0	Absent (distinct vascularity present)
Grade 1	Mild (loss of clarity of vascular markings)
Grade 2	Severe (absence of vascular markings)
Stricture	
Grade 0	Absent
Grade 1	Present
Minor features	
Feline esophagus	
Grade 0	Absent
Grade 1	Present
Narrow caliber esophagus	
Grade 0	Absent
Grade 1	Present
Crepe paper esophagus	
Grade 0	Absent
Grade 1	Present

Adapted from the article of Hirano et al. Gut 2013;62:489-495, with permission.[59]

소견을 보이는 것으로 정의하고 있는데, 호산구 식도염의 진단을 위한 조직 생검을 얼마나 많이 해야 하는가에 대해서는 확립되어 있지 않다.[62] American College Gastroenterology (ACG) 가이드라인에서는 식도의 두 곳에서 2~4개의 조직 생검이 필요하다고 제시하고 있으며 최근 연구들은 더 많은 생검 조직을 얻게 되면 더 높은 진단율을 보이는 것으로 보고하고 있다. 실제로 Nielsen 등[63]은 4개의 생검 조직은 98%까지 진단율을 향상시킬 수 있었고, 특히 식도 기시부에서 조직 생검하는 것이 필요함을 제시하였다. 다른 염증성 특성을 고려하여 새로운 조직학적 진단 기준이 제시되기도 하였는데, 호산구 밀도, 세포 간격 확장, 점막고유판의 섬유화와 같은 요소가 더 정확한 진단을 가능하게 한다고 보고하고 있다.[64]

호산구 식도염에서 식도의 운동성 장애와 관련한 여러 생리학적 검사 결과가 보고되고 있는데, 비정상적인 연동운동, 종주근과 윤상근의 수축 이상, 식도 벽의 팽창성의 변화가 주요한 기전이다. 식도 내압 검사에서 나타나는 호산구 식도염의 특징은 일관되지 않아서 동시 수축, 고진폭 식도 체부 수축, 미만성 식도 경련, 혹은 3차 수축파 등의 특징이 다양하게 나타난다. 이러한 비정상적인 소견이 호산구 식도염 환자의 25~87%에서 나타나는 것으로 보고가 되고 있지만 연구에 따른 차이가 큰데, 이는 대부분의 연구에서 대상자가 적고 대상 코호트의 증상이 다르기 때문이다.[2,65-68] 한 메타 분석에 의하면 호산구 식도염으로 진단된 환자 중 50% 이상에서 비정상적인 식도 내압 검사의 결과를 보인다고 하였다.[11] 최근에는 고해상도 임피던스 면적측정법인 functional luminal imaging probe (EndoFLIP; Crospon Medical Devices, Galway, Ireland)을 이용하여 호산구 식도염의 증상과 식도 벽 확장능의 상관성을 평가한 연구들이 있다. 이들 연구에서 EndoFLIP은 호산구 식도염의 식도 벽 확장능을 평가하는 데 도움이 되었지만 호산구 침윤 정도나 치료 후 호산구 감소와의 관련성을 보여주지 못하여 아직 임상적 유용성은 확립되지 않았다.[69,70] 그 외에 호산구 식도염 환자에서 24시간 보행성 산 측정을 해보았을 때 25%의 환자에서 비정상적인 산 노출이 나타나는데 이러한 산 역류는 호산구 식도염의 병인과 관련이 있다.[71,72] 그러나 치료 전 보행성 산 측정 결과로 치료에 대한 반응을 예측하는 것은 어렵다.[73]

8. 양자펌프 억제제 반응성 식도 호산구 침윤(PPI responsive esophageal eosinophilia)

임상적으로 호산구 식도염을 PPI에 반응하는 호산구 침윤과 구분하는 것이 어려우며 이러한 PPI 반응성 식도 호산구 침윤이 호산구 식도염의 아형인지 위식도역류질환의 결과인지 여전히 명확하지 않다.[62] 한 메타분석 결과를 보면 조직학적으로 호산구 식도염으로 의심되었던 경우 중 1/3에서 PPI 치료 후에 임상적, 그리고 조직학적으로 호전되었다.[74] 이러한 결과는 Moawad 등[75]에 의한 무작위 비교 연구의 결과와 유사한데, 이 연구에서 PPI와 fluticasone으로 치료한 무작위 비교군에서 치료 후 호산구 침윤의 변화가 유사하였다. 그 외의 여러 연구에서 내시경 소견, 임상 증상, 그리고 보행성 산 측정 방법으로 PPI 반응성 식도 호산구 침윤을 호산구 식도염으로부터 감별하고자 하였으나 PPI 치료에 대한 반응을 예측하는 것이 어려웠다.[73,76] ACG 가이드라인에서는 2개월 동안 PPI 치료를 한 후에 내시경 조직 생검을 다시 시행하도록 권고하고 있는데 PPI 용량에 대해서는 정해진 것이 없다.[62] 한편 우리나라의 한 단일기관 분석에 따르면 PPI에 대한 반응은 염증성 아형에서 나타나지만 섬유화 아형에서는 비가역적인 것으로 보고를 하였다.[77]

최근의 견해는 이러한 PPI 반응 식도 호산구 침윤은 위식도역류질환보다는 호산구 식도염의 아형에 더 가까우며, PPI를 사용하여 임상적 반응과 조직학적 반응을 보이는 특징을 호산구 식도염의 배제 기준으로 삼아서는 안 된다는 주장이 있다.[78] 이에 대한 배경으로는 위식도역류가 호산구 식도염을 유발하거나 악화시킬 수 있다는 점이 중요하다.[47,79] 또한 PPI 치료 자체가 알레르기성 혹은 면역성 경로에 직접 혹은 간접적으로 영향을 줄 수 있고 식도 점막의 상피 방어 기능을 개선하여 식도 내강에서의 항원 표현을 억제할 수 있기 때문에 PPI 사용 시 호산구 침윤이 호전될 수 있다고 보고 있다.[61,78] 이런 이유로 PPI-REE Task Force of the European Society of Eosinophilic Oesophagitis (EUREOS)에서는 가이드라인의 수정이 필요하다고 제안을 하고 있으며 PPI 치료는 진단적 목적이 아니고 오히려 치료적 개념으로 사용되어야 한다고 주장하고 있다.[80]

9. 치료

호산구 식도염의 치료는 약물요법과 식이요법, 그리고 내시경 치료로 나누어지며 이 중에서 약물 치료가 가장 흔하게 시도되고 있다.[81] 그럼에도 현재까지 Food and Drug Administration에 승인이 된 호산구 식도염의 치료 약제는 없는 실정이다. 치료의 목적은 증상을 호전시키고 식도 점막을 정상화하는 것이지만 현재로서는 임상 연구에서 일차 효과 변수를 무엇으로 설정해야 하는지 확립되어 있지 않다.[82] 호산구 식도염은 만성적인 경과를 보이기 때문에 약물 치료나 식이 치료를 중단하면 재발하는 경우가 많기 때문에 장기적인 치료가 필요하다.[83,84]

약물 치료 중 스테로이드 제제는 가장 흔하게 사용되는 효과적인 약제이다. 초기에는 전신 스테로이드가 사용되었으나 장기적인 사용 시의 부작용에 대한 우려로 국소 스테로이드 제제가 개발되어 사용 중이다.[85] Fluticasone과 budesonide 제제가

잘 알려져 있는데 투약 방법을 삼킴 형태로 투약함으로써 식도 점막에 직접적인 효과를 가져올 수 있다.[86,87] Fluticasone에 대한 무작위 비교 연구에서 50%의 환자가 임상적, 조직학적 관해를 보였으며, 국소 budesonide의 경우에는 액상 제제인 경구 점액성 제제(oral viscous budesonide)를 이용한 무작위 비교 연구가 있었는데 위약에 비해서 뚜렷한 증상 호전과 호산구 감소의 효과를 보였다.[88,89] 또한 기존의 분무형 제형과 효과를 비교하였을 때 경구 점액성 제제의 효과가 더 큰 것으로 나타났다.[86]

아직 임상적으로 사용되기에는 근거가 충분하지 않으나 다양한 생물학적 제제도 시도되고 있다. 단클론성 항IL-5 항체인 mepolizumab과 reslizumab이 몇몇 임상 증례에서 효과를 보여서 무작위 비교 연구가 시행되었는데 임상적 증상의 호전은 있었지만 일차 평가 변수인 호산구 침윤에 대한 효과를 확인하지 못하였다.[90-92] 그 외에도 infliximab이나 omalizumab 등에 대한 연구가 있었지만 효과적이지 않은 것으로 나타났다.[93]

다른 약제로는 류코트리엔 길항제인 montelukast와 비만 세포 안정제인 cromolyn의 효과에 대한 연구도 있지만 효과는 명확하지 않다.[94-96] Azathioprine과 6-mercaptopurine이 스테로이드 의존형 호산구 식도염에서 임상적으로 효과적이며 호산구 침윤을 개선시켜 주는 것으로 확인된 바가 있으나 근거가 충분하지 않고 부작용의 문제로 아직 치료 약제로 인정되고 있지 않다.[97] 또한 현재 항IL-13 항체나 항 eotaxin-3 항체가 개발 중이며 프로스타글란딘 D2 수용체 길항제에 관한 연구가 진행 중이다.[6]

비약물요법으로 식이요법은 성분 식이(elemental formula), 경험적 제거 식이(empirical elimination diet), 그리고 표적 제거 식이(targeted elimination diet)의 3가지 제한 식이 방법이 알려져 있다.[81] 그 중 한가지는 완전히 항원이 없는 성분 식이(allergen-free elemental formula)를 통해서 제거 식이를 진행하는 것으로 여러 연구를 통해서 상당히 좋은 효과가 입증이 되었는데 1～2주 이내에 96%의 환자에서 증상의 소실과 호산구 침윤의 정상화를 보였다.[98] 그러나 이러한 성분 식이는 맛이 좋지 않고 비싸서 순응도가 좋지 않으며 간혹 이를 위해서 위루형성술이 필요하다는 단점이 있다. 다음으로는 경험적 제거 식이인 6-food elimination diet가 있는데 성분 식이에 순응도가 떨어지는 단점을 고려한 방법으로 유제품, 계란, 밀, 콩, 견과류, 해산물의 6가지의 높은 항원성 음식을 경험적으로 제거한 성분 식이를 사용하는 방법이다. 성분 식이의 효과만큼은 아니나 호산구 침윤과 임상 증상의 호전이 75%의 환자에서 관찰되었다.[99,100] 최근에는 4-food elimination diet의 방법도 소개가 된 바 있다.[101] 이러한 경험적 제한 식이 방법은 호산구 식도염에 특징적인 식이요법인데 우리나라에서는 이러한 식이 제품이 없기 때문에 영양 전문가의 도움으로 시행을 해야 하므로 현실적으로 적용하기가 어렵다. 마지막으로 표적 제거 식이는 알레르기 검사에 기반하여 음식을 제거하는 방법으로 다른 제거 식이 방법에 비해서 덜 제한적이기는 하지만 알레르기 검사가 원인이 되는 음식을 찾는데 완벽한 신뢰도를 보이지 않는다는 제한점이 있다. 이러한 표적 제거 식이는 소아에서는 50～75%에서 반응을 보이며 성인에서의 효과는 더 낮다.[99,102]

내시경 확장술은 호산구 식도염 환자에서 협착이 동반되었을 때 효과적인 방법이다.[103] 초기에는 천공과 같은 시술 관련 합병증의 위험성이 높아서 안전성에 대한 관심이 매우 높았다.[104] 그러나 서구에서 호산구 식도염의 내시경 확장술에 대한 많은 경험이 축적되면서 최근 보고에 의하면 0.3%의 천공 발생률로 다른 질환으로 인하여 확장술을 했을 때와 천공의 발생률이 유사한 것으로 나타났다.[105,106] 확장술이 호산구 염증에 대한 영향은 없지만 삼킴곤란의 증상 호전에 효과적이며 확장술 후 약물요법을 병행하지 않더라도 1년 동안 46%의 환자에서, 그리고 2년 동안 41%의 환자에서 증상의 반응이 유지된다고 하였다.[105] 확장술을 해야 하는 시점에 대해서는 확립되어 있지 않은데 심각한 협착이 아니라면 내과적 치료 혹은 식이요법의 효과를 평가하기 위해서 확장술을 연기하는 것이 좋다.[81]

결 론

만성 항원 매개 질환으로 식도의 증상과 호산구 침윤이 특징인 호산구 식도염은 최근 서구를 중심으로 발생이 증가하고 있어서 관심의 대상이 되고 있다. 진단은 가이드라인에 근거하고 있지만 호산구 식도염에 특징적인 유일한 증상, 내시경 소견, 조직학적 소견이 없기 때문에 진단에 어려움이 있을 수 있다. 특히, 식도의 호산구 침윤 소견을 보일 수 있는 다른 임상 상태에 대한 인지가 필요하다. 치료는 약물 치료, 식이 치료, 그리고 내시경 치료가 있는데 그 중 약물 치료나 식이 치료가 첫 번째 치료 방법으로 선택될 수 있으며 이는 환자의 선호도나 치료 경험에 근거하여 결정을 하게 되고 섬유화성 협착이 심한 경우에는 내시경 확장술이 필요하다. 현재 우리나라에서는 유병률이 높지는 않으나 환경의 서구화로 위험 요인이 증가한다면 향후에 상당한 의료 비용적 문제를 초래할 가능성이 있으며 서구에서 질환의 아형이 변화되는 것을 고려해 보면 언젠가는 섬유화 상태의 협착을 동반한 호산구 식도염도 우리나라에서 문제가 될 수 있겠다.

REFERENCES

1. Landres RT, Kuster GG, Strum WB. Eosinophilic esophagitis in a patient with vigorous achalasia. Gastroenterology 1978; 74:1298-1301.
2. Attwood SE, Smyrk TC, Demeester TR, Jones JB. Esophageal eosinophilia with dysphagia. A distinct clinicopathologic syndrome. Dig Dis Sci 1993;38:109-116.
3. Philpott H, Nandurkar S, Thien F, Gibson PR, Royce SG. Eosinophilic esophagitis: a clinicopathological review. Pharmacol Ther 2015;146:12-22.
4. Cheng E, Souza RF, Spechler SJ. Tissue remodeling in eosinophilic esophagitis. Am J Physiol Gastrointest Liver Physiol 2012;303:G1175-G1187.
5. Spergel JM, Brown-Whitehorn TF, Beausoleil JL, et al. 14 years of eosinophilic esophagitis: clinical features and prognosis. J Pediatr Gastroenterol Nutr 2009;48:30-36.
6. Liacouras CA, Furuta GT, Hirano I, et al. Eosinophilic esophagitis: updated consensus recommendations for children and adults. J Allergy Clin Immunol 2011;128:3-20.e6; quiz 21-22.
7. Dellon ES, Gibbs WB, Fritchie KJ, et al. Clinical, endoscopic, and histologic findings distinguish eosinophilic esophagitis from gastroesophageal reflux disease. Clin Gastroenterol Hepatol 2009;7:1305-1313; quiz 1261.
8. Sperry SL, Woosley JT, Shaheen NJ, Dellon ES. Influence of race and gender on the presentation of eosinophilic esophagitis. Am J Gastroenterol 2012;107:215-221.
9. Bohm M, Malik Z, Sebastiano C, et al. Mucosal eosinophilia: prevalence and racial/ethnic differences in symptoms and endoscopic findings in adults over 10 years in an urban hospital. J Clin Gastroenterol 2012;46:567-574.
10. Menard-Katcher P, Marks KL, Liacouras CA, Spergel JM, Yang YX, Falk GW. The natural history of eosinophilic oesophagitis in the transition from childhood to adulthood. Aliment Pharmacol Ther 2013;37:114-121.
11. Furuta GT, Liacouras CA, Collins MH, et al. Eosinophilic esophagitis in children and adults: a systematic review and consensus recommendations for diagnosis and treatment. Gastroenterology 2007;133:1342-1363.
12. Straumann A, Spichtin HP, Grize L, Bucher KA, Beglinger C, Simon HU. Natural history of primary eosinophilic esophagitis: a follow-up of 30 adult patients for up to 11.5 years. Gastroenterology 2003;125:1660-1669.
13. Dellon ES, Kim HP, Sperry SL, Rybnicek DA, Woosley JT, Shaheen NJ. A phenotypic analysis shows that eosinophilic esophagitis is a progressive fibrostenotic disease. Gastrointest Endosc 2014;79:577-585.e4.
14. Straumann A. The natural history and complications of eosinophilic esophagitis. Thorac Surg Clin 2011;21:575-587.
15. Schoepfer AM, Safroneeva E, Bussmann C, et al. Delay in diagnosis of eosinophilic esophagitis increases risk for stricture formation in a time-dependent manner. Gastroenterology 2013;145:1230-1236.e1-2.
16. Dellon ES. Epidemiology of eosinophilic esophagitis. Gastroenterol Clin North Am 2014;43:201-218.
17. Ronkainen J, Talley NJ, Aro P, et al. Prevalence of oesophageal eosinophils and eosinophilic oesophagitis in adults: the population-based Kalixanda study. Gut 2007;56:615-620.
18. Gill R, Durst P, Rewalt M, Elitsur Y. Eosinophilic esophagitis disease in children from West Virginia: a review of the last decade (1995-2004). Am J Gastroenterol 2007;102:2281-2285.
19. Dalby K, Nielsen RG, Kruse-Andersen S, et al. Eosinophilic oesophagitis in infants and children in the region of southern Denmark: a prospective study of prevalence and clinical presentation. J Pediatr Gastroenterol Nutr 2010;51:280-282.
20. Spergel JM, Book WM, Mays E, et al. Variation in prevalence, diagnostic criteria, and initial management options for eosinophilic gastrointestinal diseases in the United States. J Pediatr Gastroenterol Nutr 2011;52:300-306.
21. Dellon ES, Jensen ET, Martin CF, Shaheen NJ, Kappelman MD. Prevalence of eosinophilic esophagitis in the United States. Clin Gastroenterol Hepatol 2014;12:589-596.e1.
22. Noel RJ, Putnam PE, Rothenberg ME. Eosinophilic esophagitis. N Engl J Med 2004;351:940-941.
23. Syed AA, Andrews CN, Shaffer E, Urbanski SJ, Beck P, Storr M. The rising incidence of eosinophilic oesophagitis is associated with increasing biopsy rates: a population-based study. Aliment Pharmacol Ther 2012;36:950-958.
24. Prasad GA, Talley NJ, Romero Y, et al. Prevalence and predictive factors of eosinophilic esophagitis in patients presenting with dysphagia: a prospective study. Am J Gastroenterol 2007;102:2627-2632.
25. García-Compeán D, González González JA, Marrufo García CA, et al. Prevalence of eosinophilic esophagitis in patients with refractory gastroesophageal reflux disease symptoms: a prospective study. Dig Liver Dis 2011;43:204-208.
26. Joo MK, Park JJ, Kim SH, et al. Prevalence and endoscopic features of eosinophilic esophagitis in patients with esophageal or upper gastrointestinal symptoms. J Dig Dis 2012;13:296-303.
27. van Rhijn BD, Verheij J, Smout AJ, Bredenoord AJ. Rapidly increasing incidence of eosinophilic esophagitis in a large cohort. Neurogastroenterol Motil 2013;25:47-52.e5.
28. Arias Á, Lucendo AJ. Prevalence of eosinophilic oesophagitis in adult patients in a central region of Spain. Eur J Gastroenterol Hepatol 2013;25:208-212.
29. Veerappan GR, Perry JL, Duncan TJ, et al. Prevalence of eosinophilic esophagitis in an adult population undergoing upper endoscopy: a prospective study. Clin Gastroenterol Hepatol 2009;7:420-426, 426.e1-2.
30. Ricker J, McNear S, Cassidy T, et al. Routine screening for eosinophilic esophagitis in patients presenting with dysphagia. Therap Adv Gastroenterol 2011;4:27-35.
31. Rodrigo S, Abboud G, Oh D, et al. High intraepithelial eosinophil counts in esophageal squamous epithelium are not specific for eosinophilic esophagitis in adults. Am J Gastroenterol 2008;103:435-442.
32. Poh CH, Gasiorowska A, Navarro-Rodriguez T, et al. Upper GI

tract findings in patients with heartburn in whom proton pump inhibitor treatment failed versus those not receiving antireflux treatment. Gastrointest Endosc 2010;71:28-34.
33. Achem SR, Almansa C, Krishna M, et al. Oesophageal eosinophilic infiltration in patients with noncardiac chest pain. Aliment Pharmacol Ther 2011;33:1194-1201.
34. Prasad GA, Alexander JA, Schleck CD, et al. Epidemiology of eosinophilic esophagitis over three decades in Olmsted County, Minnesota. Clin Gastroenterol Hepatol 2009;7:1055-1061.
35. Pyrsopoulos NT. Eosinophilic esophagitis: a comprehensive review. J Hepatol Gastroint Dis 2016;2:122.
36. Tobey NA, Hosseini SS, Argote CM, Dobrucali AM, Awayda MS, Orlando RC. Dilated intercellular spaces and shunt permeability in nonerosive acid-damaged esophageal epithelium. Am J Gastroenterol 2004;99:13-22.
37. Okada H, Kuhn C, Feillet H, Bach JF. The 'hygiene hypothesis' for autoimmune and allergic diseases: an update. Clin Exp Immunol 2010;160:1-9.
38. Straumann A, Aceves SS, Blanchard C, et al. Pediatric and adult eosinophilic esophagitis: similarities and differences. Allergy 2012;67:477-490.
39. Gonsalves N, Yang GY, Doerfler B, Ritz S, Ditto AM, Hirano I. Elimination diet effectively treats eosinophilic esophagitis in adults; food reintroduction identifies causative factors. Gastroenterology 2012;142:1451-1459.e1; quiz e14-5.
40. Lucendo AJ, Arias Á, González-Cervera J, et al. Empiric 6-food elimination diet induced and maintained prolonged remission in patients with adult eosinophilic esophagitis: a prospective study on the food cause of the disease. J Allergy Clin Immunol 2013;131:797-804.
41. Simon D, Straumann A, Simon HU. Eosinophilic esophagitis and allergy. Dig Dis 2014;32:30-33.
42. Dellon ES, Peery AF, Shaheen NJ, et al. Inverse association of esophageal eosinophilia with *Helicobacter pylori* based on analysis of a US pathology database. Gastroenterology 2011;141:1586-1592.
43. Jensen ET, Kappelman MD, Kim HP, Ringel-Kulka T, Dellon ES. Early life exposures as risk factors for pediatric eosinophilic esophagitis. J Pediatr Gastroenterol Nutr 2013;57:67-71.
44. Brown EM, Arrieta MC, Finlay BB. A fresh look at the hygiene hypothesis: how intestinal microbial exposure drives immune effector responses in atopic disease. Semin Immunol 2013;25:378-387.
45. Abonia JP, Wen T, Stucke EM, et al. High prevalence of eosinophilic esophagitis in patients with inherited connective tissue disorders. J Allergy Clin Immunol 2013;132:378-386.
46. Merves J, Muir A, Modayur Chandramouleeswaran P, Cianferoni A, Wang ML, Spergel JM. Eosinophilic esophagitis. Ann Allergy Asthma Immunol 2014;112:397-403.
47. Noti M, Wojno ED, Kim BS, et al. Thymic stromal lymphopoietin-elicited basophil responses promote eosinophilic esophagitis. Nat Med 2013;19:1005-1013.
48. Blanchard C, Rothenberg ME. Basic pathogenesis of eosinophilic esophagitis. Gastrointest Endosc Clin N Am 2008;18:133-143; x.
49. Blanchard C. Molecular pathogenesis of eosinophilic esophagitis. Curr Opin Gastroenterol 2015;31:321-327.
50. Zuo L, Fulkerson PC, Finkelman FD, et al. IL-13 induces esophageal remodeling and gene expression by an eosinophil-independent, IL-13R alpha 2-inhibited pathway. J Immunol 2010;185:660-669.
51. Davis BP, Stucke EM, Khorki ME, et al. Eosinophilic esophagitis-linked calpain 14 is an IL-13-induced protease that mediates esophageal epithelial barrier impairment. JCI Insight 2016;1:e86355.
52. O'Shea KM, Aceves SS, Dellon ES, et al. Pathophysiology of eosinophilic esophagitis. Gastroenterology 2018;154:333-345.
53. Dellon ES, Liacouras CA. Advances in clinical management of eosinophilic esophagitis. Gastroenterology 2014;147:1238-1254.
54. Kim HP, Vance RB, Shaheen NJ, Dellon ES. The prevalence and diagnostic utility of endoscopic features of eosinophilic esophagitis: a meta-analysis. Clin Gastroenterol Hepatol 2012;10:988-996.e5.
55. Lee S, de Boer WB, Naran A, et al. More than just counting eosinophils: proximal oesophageal involvement and subepithelial sclerosis are major diagnostic criteria for eosinophilic oesophagitis. J Clin Pathol 2010;63:644-647.
56. Attwood SE, Furuta GT. Eosinophilic esophagitis: historical perspective on an evolving disease. Gastroenterol Clin North Am 2014;43:185-199.
57. Remedios M, Campbell C, Jones DM, Kerlin P. Eosinophilic esophagitis in adults: clinical, endoscopic, histologic findings, and response to treatment with fluticasone propionate. Gastrointest Endosc 2006;63:3-12.
58. Croese J, Fairley SK, Masson JW, et al. Clinical and endoscopic features of eosinophilic esophagitis in adults. Gastrointest Endosc 2003;58:516-522.
59. Hirano I, Moy N, Heckman MG, Thomas CS, Gonsalves N, Achem SR. Endoscopic assessment of the oesophageal features of eosinophilic oesophagitis: validation of a novel classification and grading system. Gut 2013;62:489-495.
60. Martín Martín L, Santander C, Lopez Martín MC, et al. Esophageal motor abnormalities in eosinophilic esophagitis identified by high-resolution manometry. J Gastroenterol Hepatol 2011;26:1447-1450.
61. Molina-Infante J, Katzka DA, Gisbert JP. Review article: proton pump inhibitor therapy for suspected eosinophilic oesophagitis. Aliment Pharmacol Ther 2013;37:1157-1164.
62. Dellon ES, Gonsalves N, Hirano I, Furuta GT, Liacouras CA, Katzka DA. ACG clinical guideline: Evidenced based approach to the diagnosis and management of esophageal eosinophilia and eosinophilic esophagitis (EoE). Am J Gastroenterol 2013;108:679-692; quiz 693.
63. Nielsen JA, Lager DJ, Lewin M, Rendon G, Roberts CA. The optimal number of biopsy fragments to establish a morphologic diagnosis of eosinophilic esophagitis. Am J Gastroenterol

2014;109:515-520.
64. Saffari H, Hoffman LH, Peterson KA, et al. Electron microscopy elucidates eosinophil degranulation patterns in patients with eosinophilic esophagitis. J Allergy Clin Immunol 2014;133:1728-1734.e1.
65. Lucendo AJ, Pascual-Turrión JM, Navarro M, et al. Endoscopic, bioptic, and manometric findings in eosinophilic esophagitis before and after steroid therapy: a case series. Endoscopy 2007;39:765-771.
66. Lucendo AJ, Castillo P, Martín-Chávarri S, et al. Manometric findings in adult eosinophilic oesophagitis: a study of 12 cases. Eur J Gastroenterol Hepatol 2007;19:417-424.
67. Bassett J, Maydonovitch C, Perry J, Sobin L, Osgard E, Wong R. Prevalence of esophageal dysmotility in a cohort of patients with esophageal biopsies consistent with eosinophilic esophagitis. Dis Esophagus 2009;22:543-548.
68. van Rhijn BD, Oors JM, Smout AJ, Bredenoord AJ. Prevalence of esophageal motility abnormalities increases with longer disease duration in adult patients with eosinophilic esophagitis. Neurogastroenterol Motil 2014;26:1349-1355.
69. Nicodème F, Hirano I, Chen J, et al. Esophageal distensibility as a measure of disease severity in patients with eosinophilic esophagitis. Clin Gastroenterol Hepatol 2013;11:1101-1107.e1.
70. Kwiatek MA, Hirano I, Kahrilas PJ, Rothe J, Luger D, Pandolfino JE. Mechanical properties of the esophagus in eosinophilic esophagitis. Gastroenterology 2011;140:82-90.
71. Monnerat MM, Lemme EM. Eosinophilic esophagitis: manometric and pHmetric findings. Arq Gastroenterol 2012;49:113-117.
72. Katzka DA. The complex relationship between eosinophilic esophagitis and gastroesophageal reflux disease. Dig Dis 2014;32:93-97.
73. Francis DL, Foxx-Orenstein A, Arora AS, et al. Results of ambulatory pH monitoring do not reliably predict response to therapy in patients with eosinophilic oesophagitis. Aliment Pharmacol Ther 2012;35:300-307.
74. Molina-Infante J, Ferrando-Lamana L, Ripoll C, et al. Esophageal eosinophilic infiltration responds to proton pump inhibition in most adults. Clin Gastroenterol Hepatol 2011;9:110-117.
75. Moawad FJ, Veerappan GR, Dias JA, Baker TP, Maydonovitch CL, Wong RK. Randomized controlled trial comparing aerosolized swallowed fluticasone to esomeprazole for esophageal eosinophilia. Am J Gastroenterol 2013;108:366-372.
76. Dellon ES, Speck O, Woodward K, et al. Clinical and endoscopic characteristics do not reliably differentiate PPI-responsive esophageal eosinophilia and eosinophilic esophagitis in patients undergoing upper endoscopy: a prospective cohort study. Am J Gastroenterol 2013;108:1854-1860.
77. Lee JH, Kim MJ, Kim JH, et al. Clinical analysis of primary eosinophilic esophagitis. J Neurogastroenterol Motil 2013;19:204-209.
78. Kia L, Hirano I. Distinguishing GERD from eosinophilic oesophagitis: concepts and controversies. Nat Rev Gastroenterol Hepatol 2015;12:379-386.
79. Wechsler JB, Bryce PJ. Allergic mechanisms in eosinophilic esophagitis. Gastroenterol Clin North Am 2014;43:281-296.
80. Molina-Infante J, Bredenoord AJ, Cheng E, et al. Proton pump inhibitor-responsive oesophageal eosinophilia: an entity challenging current diagnostic criteria for eosinophilic oesophagitis. Gut 2016;65:524-531.
81. Dellon ES. Eosinophilic esophagitis. Gastroenterol Clin North Am 2013;42:133-153.
82. Hirano I. Therapeutic end points in eosinophilic esophagitis: is elimination of esophageal eosinophils enough? Clin Gastroenterol Hepatol 2012;10:750-752.
83. Helou EF, Simonson J, Arora AS. 3-yr-follow-up of topical corticosteroid treatment for eosinophilic esophagitis in adults. Am J Gastroenterol 2008;103:2194-2199.
84. Straumann A, Conus S, Degen L, et al. Long-term budesonide maintenance treatment is partially effective for patients with eosinophilic esophagitis. Clin Gastroenterol Hepatol 2011;9:400-409.e1.
85. Faubion WA Jr, Perrault J, Burgart LJ, Zein NN, Clawson M, Freese DK. Treatment of eosinophilic esophagitis with inhaled corticosteroids. J Pediatr Gastroenterol Nutr 1998;27:90-93.
86. Dellon ES, Sheikh A, Speck O, et al. Viscous topical is more effective than nebulized steroid therapy for patients with eosinophilic esophagitis. Gastroenterology 2012;143:321-324.e1.
87. Noel RJ, Putnam PE, Collins MH, et al. Clinical and immunopathologic effects of swallowed fluticasone for eosinophilic esophagitis. Clin Gastroenterol Hepatol 2004;2:568-575.
88. Konikoff MR, Noel RJ, Blanchard C, et al. A randomized, double-blind, placebo-controlled trial of fluticasone propionate for pediatric eosinophilic esophagitis. Gastroenterology 2006;131:1381-1391.
89. Straumann A, Conus S, Degen L, et al. Budesonide is effective in adolescent and adult patients with active eosinophilic esophagitis. Gastroenterology 2010;139:1526-1537, 1537.e1.
90. Straumann A, Conus S, Grzonka P, et al. Anti-interleukin-5 antibody treatment (mepolizumab) in active eosinophilic oesophagitis: a randomised, placebo-controlled, double-blind trial. Gut 2010;59:21-30.
91. Assa'ad AH, Gupta SK, Collins MH, et al. An antibody against IL-5 reduces numbers of esophageal intraepithelial eosinophils in children with eosinophilic esophagitis. Gastroenterology 2011;141:1593-1604.
92. Spergel JM, Rothenberg ME, Collins MH, et al. Reslizumab in children and adolescents with eosinophilic esophagitis: results of a double-blind, randomized, placebo-controlled trial. J Allergy Clin Immunol 2012;129:456-463, 463.e1-3.
93. Straumann A, Bussmann C, Conus S, Beglinger C, Simon HU. Anti-TNF-alpha (infliximab) therapy for severe adult eosinophilic esophagitis. J Allergy Clin Immunol 2008;122:425-427.
94. Attwood SE, Lewis CJ, Bronder CS, Morris CD, Armstrong GR, Whittam J. Eosinophilic oesophagitis: a novel treatment using

Montelukast. Gut 2003;52:181-185.
95. Lucendo AJ, De Rezende LC, Jiménez-Contreras S, et al. Montelukast was inefficient in maintaining steroid-induced remission in adult eosinophilic esophagitis. Dig Dis Sci 2011;56:3551-3558.
96. Liacouras CA, Spergel JM, Ruchelli E, et al. Eosinophilic esophagitis: a 10-year experience in 381 children. Clin Gastroenterol Hepatol 2005;3:1198-1206.
97. Netzer P, Gschossmann JM, Straumann A, Sendensky A, Weimann R, Schoepfer AM. Corticosteroid-dependent eosinophilic oesophagitis: azathioprine and 6-mercaptopurine can induce and maintain long-term remission. Eur J Gastroenterol Hepatol 2007;19:865-869.
98. Markowitz JE, Spergel JM, Ruchelli E, Liacouras CA. Elemental diet is an effective treatment for eosinophilic esophagitis in children and adolescents. Am J Gastroenterol 2003;98:777-782.
99. Henderson CJ, Abonia JP, King EC, et al. Comparative dietary therapy effectiveness in remission of pediatric eosinophilic esophagitis. J Allergy Clin Immunol 2012;129:1570-1578.
100. Kagalwalla AF, Sentongo TA, Ritz S, et al. Effect of six-food elimination diet on clinical and histologic outcomes in eosinophilic esophagitis. Clin Gastroenterol Hepatol 2006;4:1097-1102.
101. Molina-Infante J, Arias A, Barrio J, Rodríguez-Sánchez J, Sanchez-Cazalilla M, Lucendo AJ. Four-food group elimination diet for adult eosinophilic esophagitis: a prospective multicenter study. J Allergy Clin Immunol 2014;134:1093-1099.e1.
102. Spergel JM, Brown-Whitehorn T, Beausoleil JL, Shuker M, Liacouras CA. Predictive values for skin prick test and atopy patch test for eosinophilic esophagitis. J Allergy Clin Immunol 2007;119:509-511.
103. Shah NA, Albert DM, Hall NM, Moawad FJ. Managing eosinophilic esophagitis: challenges and solutions. Clin Exp Gastroenterol 2016;9:281-290.
104. Straumann A, Rossi L, Simon HU, Heer P, Spichtin HP, Beglinger C. Fragility of the esophageal mucosa: a pathognomonic endoscopic sign of primary eosinophilic esophagitis? Gastrointest Endosc 2003;57:407-412.
105. Schoepfer AM, Gonsalves N, Bussmann C, et al. Esophageal dilation in eosinophilic esophagitis: effectiveness, safety, and impact on the underlying inflammation. Am J Gastroenterol 2010;105:1062-1070.
106. Jacobs JW Jr, Spechler SJ. A systematic review of the risk of perforation during esophageal dilation for patients with eosinophilic esophagitis. Dig Dis Sci 2010;55:1512-1515.